3 3

REVUE

DE

GYNÉCOLOGIE

ET DE

CHIRURGIE ABDOMINALE

PARAISSANT TOUS LES DEUX MOIS

SOUS LA DIRECTION DE

S. POZZI

Professeur agrégé à la Faculté de médecine de Paris,
Chirurgien de l'hôpital Broca,
Membre de l'Académie de médecine.

SECRÉTAIRE DE LA RÉDACTION

F. JAYLE

EXTRAIT

Sur un cas de cancer primitif de la trompe utérine, par MM. André Boursier (de Bordeaux) et André Venot (de Bordeaux) (avec 2 figures).

(*Revue de Gynécologie et de Chirurgie abdominale.* N° 2. — Mars-Avril 1901.)

PARIS

MASSON ET Cie, ÉDITEURS

LIBRAIRES DE L'ACADÉMIE DE MÉDECINE

120, BOULEVARD SAINT-GERMAIN

R. 6

REVUE DE GYNÉCOLOGIE ET DE CHIRURGIE ABDOMINALE

La Gynécologie, qui a été longtemps considérée comme une simple dépendance de l'Obstétrique, est devenue de nos jours une branche importante de la Chirurgie. S'il en est ainsi dans tous les pays, nulle part ce mouvement n'a été plus marqué que dans le nôtre. En l'absence d'un enseignement spécial à la Faculté, c'est dans les services chirurgicaux des hôpitaux de Paris que l'on va puiser les connaissances relatives aux maladies des femmes et à leur traitement.

Tous ceux qui s'en occupent d'une façon spéciale, et qui, par suite, sont devenus des laparotomistes exercés, ont été amenés à étudier particulièrement la chirurgie abdominale. Ainsi, par une pente naturelle, Gynécologie et Chirurgie abdominale se sont trouvées intimement associées et dans la pratique et dans la théorie.

La présente publication consacre cet état de choses. Placée sous la direction d'un des chirurgiens des hôpitaux de Paris les plus versés dans cette double étude, elle fait une part égale à la Gynécologie et à la Chirurgie abdominale. Sous ce dernier terme, est réuni tout ce qui a rapport aux parois de l'abdomen et à son contenu, y compris le rectum, à cause de ses affinités nombreuses au point de vue clinique et opératoire avec le reste du tube digestif. Exception est faite seulement de ce qui a trait uniquement au sexe masculin dans les organes génito-urinaires, ou de ce qui est notoirement du ressort de l'urologie.

L'esprit dans lequel a été conçue cette publication est le même que celui qui a présidé à la rédaction du *Traité de Gynécologie clinique et opératoire* de son directeur. Chirurgien français, il s'attache surtout à faire connaître les travaux français. Mais, persuadé que, de nos jours, l'horizon scientifique ne saurait être borné par des frontières, il s'efforce aussi de donner à la *Revue* un caractère international. Les travaux étrangers y sont largement analysés; en outre, les colonnes de la *Revue* sont ouvertes aux chirurgiens et gynécologistes de tous les pays qui veulent bien y publier leurs recherches originales.

Le but de cette publication est non seulement de donner une idée complète du mouvement scientifique contemporain en France et à l'étranger, mais encore de contribuer, pour sa part, aux progrès d'une des branches de la Chirurgie qui ont le plus bénéficié de l'ère nouvelle inaugurée par les travaux de Pasteur.

CONDITIONS DE LA PUBLICATION

La **Revue de Gynécologie et de Chirurgie abdominale,** *publiée en 6 fascicules de chacun 160 à 200 pages, paraît tous les deux mois; elle forme chaque année un fort volume très grand in-8°.*

Les fascicules sont accompagnés de figures dans le texte et de planches hors texte en noir et en couleurs. Ils comprennent des Mémoires originaux; des Revues critiques; des Analyses des journaux français et étrangers, et un Bulletin bibliographique.

PRIX DE L'ABONNEMENT ANNUEL :

France (Paris et Départements)	**28** fr.
Etranger (Union postale).	**30** fr.

Les fascicules sont vendus séparément au prix de 6 francs.

Les auteurs reçoivent 100 exemplaires de leurs mémoires : ils ne peuvent en faire tirer davantage, même à leurs frais.

(*Voir page 3 de la couverture la liste des Mémoires publiés en* 1899.)

SUR UN CAS

DE

CANCER PRIMITIF DE LA TROMPE UTÉRINE

PAR

André BOURSIER
PROFESSEUR DE CLINIQUE GYNÉCOLOGIQUE
A LA FACULTÉ DE BORDEAUX

André VENOT
CHIRURGIEN
DES HOPITAUX DE BORDEAUX

Les observations de cancer épithélial primitif de la trompe utérine sont peu nombreuses. La première authentique remonte à 1888; elle est due à *Orthmann* [1].

En Juillet 1899, *Danel* réunit dans sa thèse tous les cas connus et indiscutables de tumeurs malignes de la trompe. Il rapporte ainsi 35 observations, dont 5 de sarcome et 1 de déciduome malin : soit 29 épithéliomas primitifs, auxquels nous devons ajouter un cas de *Friedenheim* [2], un de *Fabricius* [3], et enfin un cas que nous avons observé et opéré le 7 Mars 1900 et dont voici l'observation :

P... (Anna), quarante-cinq ans, journalière, entre à l'hôpital Saint-André, salle 1, lit 9, le 5 Mars 1900.

Premières règles à onze ans. Toujours bien réglée. Quatre grossesses : à vingt et un, vingt-deux, vingt-quatre et vingt-cinq ans, toutes normales, sans infection puerpérale, avec huit jours de lit en moyenne. Pas de passé génital.

A quarante-deux ans, ménopause.

C'est à partir de cette époque que la malade commence à ressentir dans la fosse iliaque droite des douleurs lancinantes, intermittentes, apparaissant surtout après les fatigues. Elle ne tarde pas à perdre une sérosité limpide et fluide comme de l'eau, en assez grande quantité. Cette hydrorrhée devient

---

1. Orthmann. — *Centr. f. Gyn.*, 1888, n° 21.
2. Friedenheim. — *Berlin. klin. Wochen.*, 1899, 19 Juin.
3. Fabricius. — *Wien. klin. Wochen.*, 1899, 7 Décembre.

presque continue, et la malade est toujours mouillée. Mais parfois cet écoulement est roussâtre, et d'autres fois même mélangé de sang pur.

Pas d'odeur fétide. Pas de constipation ni troubles de la miction. Etat général bon ; pas d'amaigrissement, mais fatigue et perte des forces.

Quelques jours avant son entrée à l'hôpital, les douleurs de la fosse iliaque sont plus vives.

A son entrée à l'hôpital, on constate que cette malade a un ventre volumineux dans sa totalité ; le côté droit de l'abdomen (fosse iliaque et partie droite de l'hypogastre) présente une voussure légère. La paroi, très épaisse, et la résistance musculaire rendent l'exploration difficile, d'autant plus que cette exploration est douloureuse dans tout l'hypogastre, mais plus particulièrement à droite, où la pression un peu forte détermine une vive douleur. Dans cette région, fosse iliaque droite, on trouve une tumeur profonde, arrondie, du volume environ d'une petite tête de fœtus, assez mobile, ne paraissant pas adhérer à la paroi. Cette tumeur est le siège principal des douleurs spontanées et de la douleur à la pression.

Sa consistance est difficilement appréciable ; elle paraît être solide.

Il ne paraît pas y avoir d'ascite.

Cette tumeur est beaucoup plus mobile dans le sens transversal que dans le sens vertical.

Examen des voies génitales. — Erythème très marqué dans le pli génito-crural et dans le pli interfessier ; vulve béante ; déchirure de la fourchette à gauche de la colonne postérieure ; chute légère de la paroi antérieure du vagin, accentuée par l'effort. L'effort fait en même temps sourdre du vagin un mince filet de liquide séreux un peu roussâtre, sans aucune fétidité.

Au toucher, col un peu descendu, dirigé en arrière vers la concavité du sacrum. Sa consistance est normale, un peu dure ; son volume est également normal. Orifice central linéaire transversalement, avec légère déchirure de la commissure gauche. On ne peut y introduire le bout de l'index.

Le *palper bi-manuel*, très pénible pour la malade, ne révèle que très difficilement et peu sûrement la situation du corps utérin, qui paraît volumineux.

Les mouvements de latéralité imprimés à la tumeur ne sont pas transmis, ou ne le sont qu'imperceptiblement, au col. Les mouvements verticaux seuls abaissent et font basculer en avant le col de l'utérus. Les mouvements d'élévation ne semblent pas transmis.

Les culs-de-sac vaginaux antérieur et latéral gauche sont libres. Mais on sent profondément dans le cul-de-sac postérieur, et aussi dans le droit, une masse dure se continuant avec la tumeur abdominale.

Au spéculum, les parois du vagin sont sclérosées et très dures ; on arrive difficilement à voir le col. *Hystérométrie* : 7 centimètres.

Diagnostic : Fibrome utérin.

Opération : 7 Mars. Laparotomie : incision de l'ombilic au pubis ; pas de

liquide dans le péritoine. On découvre une tumeur de couleur rosée, avec lacis vasculaire superficiel fin, de consistance molle et diffluente. Adhérences nombreuses tout autour. Cette tumeur s'enfonce dans le cavum rétro-utérin; elle a le volume des deux poings environ, la forme grossière d'une poire, dont la grosse extrémité, dirigée en bas, se continue avec la corne utérine droite par un pédicule long de deux centimètres environ, et qui n'est autre que la partie la plus interne de la trompe utérine. Elle est en partie incluse dans le ligament large, et, pendant les manœuvres de décortication, cette tumeur se rompt en un point, laissant échapper un peu de liquide roussâtre et des fongosités pulpeuses, mollasses, de coloration blanc rougeâtre. L'utérus et les annexes gauches paraissent sains.

La tumeur enlevée est lisse à sa surface extérieure. Elle est constituée par la trompe qui, saine dans sa portion tout à fait interne, se renfle brusquement, formant poche fermée du côté de l'abdomen, ouverte dans la cavité utérine. L'intérieur de la poche contient une petite quantité de liquide roussâtre, qui s'est écoulé dans le péritoine pendant les manœuvres opératoires; on y trouve également les végétations signalées plus haut.

Les suites opératoires furent bonnes, et la malade put quitter l'hôpital cinq semaines après l'opération.

L'examen microscopique de la tumeur a été pratiqué par M. le professeur agrégé *Auché*, qui a bien voulu nous remettre la note suivante :

Le néoplasme est constitué par une série de gros bourgeons insérés sur la paroi tubaire et faisant dans l'intérieur de la cavité une saillie plus ou moins accentuée. Au niveau de la base d'implantation de ces bourgeons néoplasiques, existent, à la surface interne de la tunique conjonctivo-musculaire de la paroi, plusieurs saillies cunéiformes formées de tissu conjonctif fibrillaire assez lâche. Leur sommet se prolonge sous forme d'un grêle faisceau conjonctif qui se ramifie un grand nombre de fois et constitue le *stroma conjonctif* très grêle et très arborisé. Sur ces fines trabécules conjonctives s'applique un *revêtement épithélial* qui prend une disposition papilliforme très accentuée (voy. fig. 1).

Le *revêtement épithélial* est constitué par des éléments cellulaires petits et disposés en plusieurs couches superposées. Leur forme est irrégulièrement cubique ou cylindrique dans la couche la plus profonde ; elle devient très irrégulière, polygonale, allongée ou en raquette, dans les couches plus superficielles. Ces cellules épithéliales sont formées d'un noyau relativement volumineux, arrondi ou ovalaire, fortement coloré, situé dans une masse protoplasmique très peu abondante. Leur contour, parfois assez distinct, est d'autres fois très difficile ou impossible à saisir. Elles sont toujours disposées sur plusieurs couches, 4, 8, 10, ou même davantage. Souvent les arborisations voisines se mettent en contact les unes avec les autres, s'intriquant de différentes façons et s'anastomosant même, de façon à former des nappes plus ou

Figure 1.

moins étendues de tissu épithélial. Celles-ci présentent souvent des cavités très nombreuses, variables de dimensions et de formes qui leur donnent un aspect fenêtré tout spécial. Les figures karyokinétiques ne sont pas rares (voy. fig. 2).

Le *stroma conjonctif* est toujours extrêmement grêle. Formé de fibrilles conjonctives très fines, il contient peu de vaisseaux et se trouve très peu infiltré d'éléments cellulaires : petits lymphocytes, plasmazellen, très rares mastzellen.

Dans l'intervalle des bourgeons néoplasiques, la paroi tubaire est tapissée par un revêtement épithélial formé de petites cellules analogues aux précédentes, disposées sur plusieurs couches ; sa surface libre est très irrégulière et très inégale. Dans quelques régions l'épithélium manque complètement ; mais nulle part on ne trouve d'épithélium cylindrique à cils

vibratiles. La tunique fibro-musculaire est presque partout intacte. Cependant, dans un point de nos préparations, la zone la plus interne se trouve infiltrée par le tissu néoplasique. Les vaisseaux conjonctifs sont dissociés et entre eux se trouvent de petits îlots, en général un peu allongés, d'éléments cellulaires absolument identiques à ceux des bourgeons épithéliomateux [1].

En somme, épithélioma arborescent ou papilliforme, primitif, de la trompe utérine.

Ajoutons que la malade revue le 24 Décembre, c'est-à-dire dix mois après

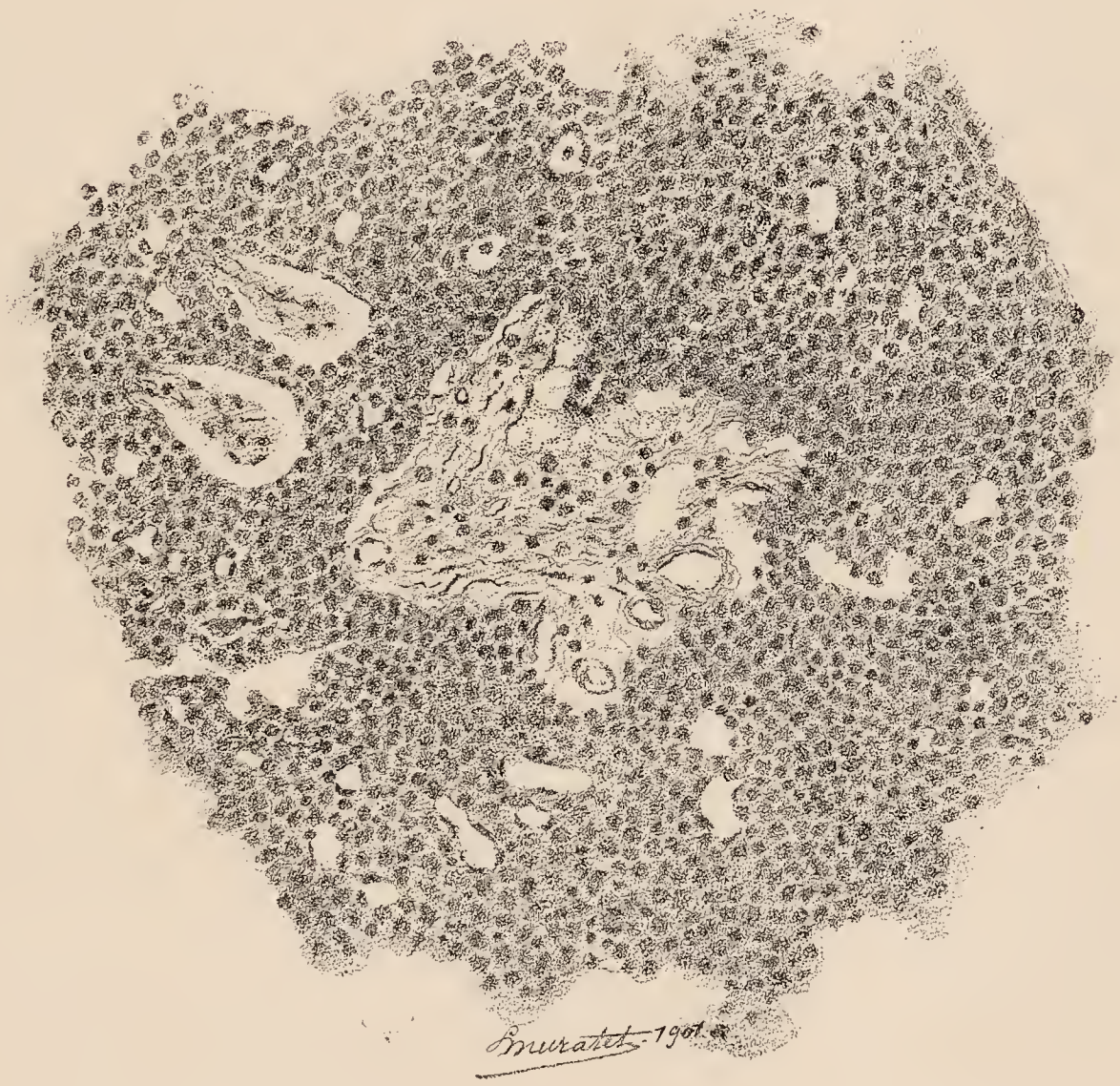

Figure 2.

l'opération, est en parfaite santé, sans trace de récidive, et exerçant sans fatigue un métier très pénible.

En résumé : femme de quarante-cinq ans, ayant eu quatre grossesses, sans aucune affection génitale. Début il y a trois ans, après ménopause.

Signes fonctionnels : douleurs réveillées par les fatigues ou par la

1. Les dispositions ci-dessus énoncées sont clairement reproduites dans les deux excellentes figures ci-jointes, dues à l'habile crayon de M. Muratet, directeur adjoint du laboratoire des cliniques.

pression, pertes séro-sanguinolentes; diminution des forces avec conservation d'un bon état général.

Comme signes physiques : tumeur abdominale paraissant plus ou moins faire corps avec l'utérus. Diagnostic clinique : fibrome utérin. Diagnostic histologique : épithélioma de la trompe, épithélioma primitif, puisque tous les autres organes étaient sains.

Il nous a paru intéressant de comparer cette observation aux autres observations de cancer primitif des trompes, et nous n'avons d'autre prétention que de noter les points communs que présente l'étude des différents cas publiés. Ce travail du reste nous est singulièrement facilité par les travaux d'*Alban Doran*. Pour l'étude complète des tumeurs malignes de la trompe et pour la bibliographie, nous renvoyons aux excellentes thèses de *Macrez* (Tumeurs papillaires de la trompe de Fallope, Paris, 4 Mai 1899) et de *Danel* (Tumeurs malignes primitives de la trompe utérine, Paris, 6 Juillet 1899).

L'âge a dans l'espèce une grande importance : toutes ces malades sont âgées de quarante à soixante ans, et le plus grand nombre de quarante-cinq à cinquante ans. Une seule est âgée de trente-six ans (*Veit*). Mais on peut émettre des doutes sur la nature vraiment carcinomateuse de son affection. En effet, cette femme était malade *depuis longtemps*, dit l'observation. Elle avait une tumeur dans le bassin avec des douleurs hypogastriques et de la *fièvre*. La tumeur était un pyosalpinx avec des masses papillomateuses implantées sur la paroi tubaire. Enfin, sept ans après l'opération, le néoplasme n'avait pas récidivé, la femme était en bonne santé. Ne s'agirait-il pas dans ce cas d'un de ces papillomes bénins de la trompe, étudiés dans la thèse de *Macrez*, observés surtout chez des femmes jeunes, de vingt-huit, trente et un, trente-quatre, trente-sept ans, manifestement liés à des inflammations tubaires chroniques, et dont la guérison sans récidive est la règle après leur ablation? En effet, l'interprétation histologique de ces tumeurs est parfois délicate. Une erreur inverse, difficile à éviter, nous est fournie par l'observation d'*Eberth* et *Kaltenbach*. Il s'agissait d'une femme de cinquante ans, malade depuis quatre ans. La trompe était bourrée de végétations papillaires et l'examen histologique démontra que ces végétations étaient recouvertes sans interruption d'une couche unique d'épithélium à cellules cubiques, cylindriques en certains points, et les auteurs pensèrent à un papillome bénin. La suite de l'observation démontra qu'il s'agissait bien là d'un épithélioma qui ne tarda pas à récidiver.

La *ménopause*, les *troubles menstruels* ne paraissent avoir aucune relation avec l'évolution du cancer de la trompe.

La *stérilité* est signalée comme fréquente (7 sur 24 dans la statistique d'*Alban Doran*) et *Sanger* et *Barth* considèrent que ce chiffre n'est pas le simple fait du hasard. Dans la même statistique sept autres femmes n'ont eu qu'un enfant vingt à vingt-trois ans avant l'apparition de la tumeur. Trois multipares seulement ayant eu chacune trois enfants. Les autres ont eu une ou des grossesses terminées par avortement. Notons que notre malade a quatre enfants, le quatrième âgé de vingt ans au moment de l'opération.

Cette stérilité reconnaît évidemment pour cause l'infection tubaire qui est fréquemment notée dans les observations.

Cette *infection* joue un rôle certain dans la pathogénie du cancer. *Sanger* et *Barth* admettent comme constant que le cancer primitif se développe sur une trompe anciennement enflammée et dans laquelle la suppuration est depuis longtemps éteinte.

Pour *Alban Doran*, le cancer épithélial primitif de la trompe est le résultat de la transformation maligne d'un papillome bénin préexistant. Ces papillomes étant des tumeurs d'origine très certainement inflammatoire, l'infection est donc pour cet auteur la cause indirecte du cancer.

Bland Sutton, admettant l'existence de glandes tubaires, ou mieux, considérant comme telles les dépressions qui existent entre les plis de la muqueuse, a édifié la théorie des adénomes de la trompe.

Il appelle adénome les tumeurs papillaires bénignes ou papillomes. Ces adénomes, d'origine inflammatoire, peuvent devenir malins, et le cancer devient un adéno-carcinome.

En résumé, le cancer se développe sur des trompes chroniquement enflammées, soit directement, soit par transformation d'une tumeur manifestement inflammatoire, papillome ou adénome.

Si ce rôle de l'infection doit être admis, il ne nous semble pas qu'il doive l'être d'une façon aussi absolue. Il est certain qu'il y a des observations de malades n'ayant jamais présenté le moindre trouble inflammatoire, ni du côté de l'utérus, ni du côté des annexes. Notre malade en est un exemple très net.

En somme, les notions que nous possédons sur l'étiologie et la pathogénie du cancer de la trompe sont aussi vagues et aussi obscures que pour le cancer des autres organes. La seule notion qui nous paraisse devoir être soulignée est celle relative à l'âge, et encore le nombre des

observations est-il trop restreint pour que nous ayons ici encore le droit d'être absolus.

Une trompe cancéreuse se présente avec une *forme* plus ou moins arrondie et un *volume* variable, quelquefois énorme, qui tient davantage à la quantité de liquide accumulée qu'à la masse du néoplasme. Cette tumeur salpingienne est généralement adhérente aux parties voisines, elle peut être, comme dans notre observation, partiellement incluse dans le ligament large.

Située sur un côté de l'utérus ou en arrière, plongeant dans le cul-de-sac de Douglas, la tumeur est reliée à la corne utérine par un pédicule qui n'est autre que la portion la plus interne de la trompe, portion saine et ne présentant le plus souvent que des lésions inflammatoires chroniques.

Lorsque l'on ouvre cette poche, on découvre la tumeur qui la remplit en partie. Le liquide contenu dans la cavité est un liquide plus ou moins épais et sanguinolent. Il est infiniment rare de trouver du pus, un pyosalpinx, en même temps qu'un épithéliome.

La poche ainsi formée peut être fermée, et du côté de l'abdomen et du côté de l'utérus, et la tumeur est kystique. L'orifice abdominal peut être ouvert, le liquide s'épancher dans la cavité abdominale; habituellement l'ostium abdominal est oblitéré, tandis que l'ostium uterinum est perméable. C'était le cas de notre observation. Enfin, parfois, l'oblitération de l'orifice utérin est intermittente et la tumeur peut ainsi se remplir et se vider lorsque la pression est devenue suffisante.

L'épithélioma primitif de la trompe se présente toujours sous la forme papillaire. Il peut être, suivant *Danel*, *nodulaire* ou *diffus*. Dans la forme nodulaire, la tumeur est unique et reliée à la paroi tubaire par un pédicule. Ces formes ont une fréquence à peu près égale.

La tumeur se présente sous l'aspect de masses végétantes mollasses, gris rosé. Nous n'insisterons pas sur les détails histologiques; la note que nous a remise M. le professeur agrégé Auché est suffisamment détaillée. Ici le diagnostic histologique ne fait aucun doute.

La *symptomatologie* du cancer primitif de la trompe est très vague, il n'existe aucun signe pathognomonique qui retienne l'attention du chirurgien et fixe le diagnostic.

Le *début* est extrêmement variable. Dans notre observation, il est très certain que ce début remontait à trois ans, pendant lesquels le développement d'une tumeur, grosse comme les deux poings, n'a déterminé que des douleurs hypogastriques et des écoulements par l'utérus

de liquides aqueux et sanguinolents. Ces troubles n'empêchèrent pas la malade de mener une existence active, et, dans les derniers temps seulement, les douleurs plus fortes, la fatigue plus prompte, la déterminèrent à l'opération.

Ce long début d'une grave affection a été de quatre ans chez une malade de Kaltenbach, de trois ans (Doran); enfin, dans plusieurs autres observations, la durée des symptômes avant l'opération a été de deux ans, un an et demi, un an, etc.

Dans d'autres observations au contraire, on note une marche beaucoup plus rapide. La malade de l'observation de *Tuffier* n'avait que depuis deux mois des douleurs hypogastriques et des pertes sanglantes. Une malade de *Cullingworth* et *Shattock* souffrait depuis quatre mois de douleurs dans la fosse iliaque droite.

Dans une observation de *Watkins*, la femme était malade depuis quatorze jours! et pourtant elle avait un utérus fibromateux, et chacune de ses trompes formait une vaste tumeur contenant un papillome malin (*Alban Doran*).

Donc, douleurs hypogastriques et pertes plus ou moins abondantes sont les premiers signes habituels. Ces pertes ne sont pas constantes. Elles consistent en écoulements séreux ou séro-sanguinolents.

Ces écoulements vaginaux ont une haute importance. Ils sont pour ainsi dire continus lorsque l'ostium utérinum est perméable. On comprend qu'ils fassent défaut lorsque cet orifice est oblitéré. Enfin, ces écoulements peuvent être intermittents si l'orifice utérin n'est perméable que lorsque la pression intra-tubaire est suffisamment élevée. C'est le phénomène connu sous le nom d'*hydrops tubæ profluens*. Si cet écoulement est séreux ou séro-sanguinolent, si, en même temps qu'il se produit, les accès douloureux s'apaisent et si la tumeur abdominale diminue, ce signe présente une certaine valeur. A lui seul il indique qu'une poche tubaire se vide; mais s'il survient chez une femme de quarante-cinq à cinquante ans, dont les forces diminuent depuis quelque temps, on pourra songer à un néoplasme de la trompe.

Les autres symptômes sont communs à toutes les tumeurs abdominales : l'*ascite* n'a rien de caractéristique et ne présente qu'un intérêt pathogénique. En outre des causes invoquées pour sa production, dans toute tumeur abdominale, il est un mécanisme un peu particulier au néoplasme de la trompe : lorsque l'ostium abdominal est perméable, le liquide s'épanche directement dans le péritoine, à moins que la cavité péritonéale soit cloisonnée autour du pavillon de la trompe. En pareil

cas, il se formera une poche, dans laquelle se fera, comme dit *Macrez*, la « vomique salpingienne ».

Les signes physiques fournis par la palpation abdominale, par le toucher bi-manuel, sont absolument insuffisants. Et il nous paraît bien difficile d'apprécier la forme en « saucisse » ou en « ocarina » que l'on a donnée comme caractéristique.

Quant aux signes tirés de l'état général, perte des forces, amaigrissement, cachexie, comme ils surviennent habituellement tard, ils sont peu utilisables et ne peuvent faire penser qu'à un néoplasme malin sans renseigner sur la localisation de ce néoplasme.

Du reste, cliniquement, le diagnostic n'a jamais été fait. On pense à une tumeur ovarienne ou utérine, ou encore à une salpingite, et la véritable cause est la grande rareté du cancer primitif de la trompe.

Le pronostic est celui du cancer en général. La malade de *Veit* était en bonne santé sept ans après. Mais nous avons dit que le diagnostic ne nous paraissait pas certain. La malade de *Tuffier* était bien portante un an après l'opération ; la malade de *Fearne*, dix-neuf mois après. Chez les autres, la récidive survint un temps variable après l'opération.

Quant au traitement, le seul, qui ait quelques chances de soulager les malades est un traitement radical par l'ablation aussi large que possible de l'organe malade. Or, dans la plupart des cas, ce traitement est relativement facile, car la tumeur reste longtemps enfermée dans la cavité tubaire plus ou moins considérablement dilatée.

L'extirpation se réduit alors à une salpingectomie ordinaire ou à peu près. La décortication de la trompe dégénérée est en général facile, mais elle doit être totale, et faite avec le plus grand soin. C'est par la voie abdominale qu'il convient de pratiquer cette opération. La laparotomie seule permet de voir complètement et de se rendre bien compte des connexions de la tumeur, et d'en poursuivre l'ablation complète. C'est du reste le procédé choisi par la plupart des opérateurs et par nous-mêmes. Malgré la déchirure de la paroi tubaire pendant la décortication de la portion inférieure de notre tumeur, les suites opératoires ont été des plus simples, grâce à une toilette très soignée du petit bassin. L'état parfait de notre malade en ce moment, environ un an après son opération, montre qu'il n'y a pas eu de greffe cancéreuse, et que l'on peut par ce moyen obtenir un succès opératoire complet et un succès thérapeutique au moins encourageant.

LISTE DES TRAVAUX ORIGINAUX

PUBLIÉS PAR

LA REVUE DE GYNÉCOLOGIE ET DE CHIRURGIE ABDOMINALE

Pendant l'année 1899.

Le nouveau service de gynécologie de l'Hôpital Broca. Annexe Pascal, par MM. S. Pozzi et F. Jayle, avec 20 figures.

Sur une tumeur dermoïde mixte incluse dans le ligament large, par M. Gaston Latteux, avec 3 planches en couleurs et 1 figure.

Cinq cas de grossesses extra-utérines répétées, par M. de Strauch.

L'angiotripsie appliquée à l'ablation des annexes, par MM. C. Lyot et P. Rebreyend.

De l exclusion intestinale, par M. Le Dentu, avec 12 figures.

Des tumeurs villeuses ou épithéliomas superficiels végétants du rectum, par MM. E. Quénu et G. Landel, avec 2 planches et 5 figures.

Technique générale des opérations faites sur les voies biliaires pour lithiase, par M. H. Delagénière, avec 9 figures.

Recherches sur l'anatomie chirurgicale et les voies d'accès du cholédoque, par M. Pierre Wiart, avec 5 figures.

Cinquante cas de mariages conclus entre des personnes du même sexe avec plusieurs procès de divorce par suite d'erreur de sexe, par M. Fr. Neugebauer (de Varsovie).

Hypertrophie du tubercule antérieur du vagin simulant l'hermaphrodisme, par M. de Sinéty, avec 1 figure.

Epithélioma primitif de la trompe utérine, par M. H. Duret, avec une planche.

Des formes graves du rein mobile de la cachexie néphroptosique et de son traitement par la néphropexie, par M. P. Bazy.

Étude anatomique sur l'appendice et la région iléo-cæcale, basée sur 180 nécropsies, par MM. Tuffier et Jeanne.

De l'anastomose entérorectale et de son exécution par le procédé de l'emporte-pièce, par M. Henri Lardennois, avec 7 figures.

Des suites de la résection du col au point de vue des grossesses et des accouchements ultérieurs, par M. S. Pozzi.

Hystérectomie abdominale totale pour fibromes compliqués de grossesse avant terme, par M. A. Monprofit, avec 2 figures.

Sur l'angiotripsie, par M. N. Ratchinsky, de Saint-Pétersbourg.

Infections péritonéales bénignes d'origine opératoire, par MM. Auché et Chavannaz.

Deux cas de réduction spontanée immédiate d'un étranglement interne au cours des manœuvres de la laparotomie, par M. Ed. Schwartz.

Contribution à l'étude de l'appendicite basée sur 180 nécropsies, par MM. Tuffier et Jeanne.

Occlusion intestinale et gangrène de l'extrémité supérieure du rectum dans les tumeurs utérines ou ovariques; intervention chirurgicale, par M. Jules Bœckel, de Strasbourg.

De l'hystérectomie dans l'infection puerpérale, par MM. Th. Tuffier et R. Bonamy.

Étude étiologique et anatomo-pathologique des tumeurs solides de l'ovaire, par M. L. Dartigues.

De la sismothérapie mécanique en gynécologie, par MM. F. Jayle et De Lacroix de Lavalette, avec 7 figures.

Migrations abdominales des abcès du foie, leur traitement chirurgical, par M. J. Fontan, avec 4 figures.

De la ligature élastique temporaire de l'aorte abdominale comme moyen d'hémostase provisoire au cours de certaines opérations, par M. J.-L. Faure.

L'électro-hémostase, par M. C. Jacobs (de Bruxelles), avec 17 figures.

Un mot d'historique à propos de la position déclive (position élevée du bassin de Trendelenburg), par M. P. Desfosses, avec 6 figures.

Sur une forme rare de métrite hémorragique (angio-sclérose envahissante), par MM. S. Pozzi et P. Latteux, avec une planche en couleurs.

De la pyométrie. Complication du cancer du col utérin, par MM. F. Legueu et P. Rebreyent.

Symptomatologie des Tumeurs solides de l'ovaire, par M. L. Dartigues.

Sur les tumeurs et les rétrécissements inflammatoires de la région pylorique de l'estomac et du segment iléo-cæcal de l'intestin, par MM. Gérard Marchant et A. Demoulin, avec 5 figures.

De la ligature des vaisseaux spléniques dans les lésions hypertrophiques et dans les hémorragies de la rate, par MM. G. Carrière et J. Vanverts, avec une planche en couleur.

Des plaies pénétrantes de l'utérus gravide, par MM. E. Estor et P. Puech.

Diagnostic et traitement des tumeurs solides de l'ovaire, par M. L. Dartigues.

Traitement de la Tuberculose péritonéale par la laparotomie. 51 cas de tuberculose péritonéale chronique. Laparotomies répétées, par M. J. Galvani.

La Revue de Gynécologie et de Chirurgie abdominale *a consacré en outre, en* 1899, 278 *pages aux* **Analyses** *des travaux français et étrangers, illustrées de figures dans le texte. Dans chaque numéro se trouve un Index bibliographique très complet et très exact des travaux récemment parus de Chirurgie abdominale et de Gynécologie. L'année* 1899 *est illustrée de* 8 *planches hors texte en noir et en couleurs, de* 119 *figures dans le texte et de* 3 *portraits.*

Paris. — L. Maretheux, imprimeur, 1, rue Cassette. — 18546.